

Quantitatives T2-Mapping des lumbosakralen Plexus

Nico Sollmann¹, Dominik Weidlich², Barbara Cervantes², Elisabeth Klupp¹, Carl Ganter², Hendrik Kooijman³, Ernst J. Rummeny², Claus Zimmer¹, Jan S. Kirschke¹, Dimitrios C. Karampinos²

(1) Abteilung für Diagnostische und Interventionelle Neuroradiologie, Klinikum rechts der Isar, Technische Universität München

(2) Institut für Diagnostische und Interventionelle Radiologie, Klinikum rechts der Isar, Technische Universität München

(3) Philips Healthcare, Hamburg

Hintergrund

Die Magnetresonanztomographie (MRN) von peripheren Nerven gewinnt zunehmend an Bedeutung, jedoch erfolgt die Auswertung vorzugsweise qualitativ. Diese Studie stellt einen neuen Ansatz zur quantitativen Evaluation von Nerven des lumbosakralen Plexus (LSP) vor.

Methoden

Der LSP von 15 gesunden Probanden (5 weibliche & 10 männliche Probanden, medianes Alter: 28 Jahre) wurde mittels MRN (3 Tesla) in drei aufeinanderfolgenden Scans dargestellt („T2-prepared 3D turbo spin echo“). Im Anschluss erfolgte die quantitative Bestimmung von T2-Werten innerhalb von jeweils drei Segmenten mittels drei „Regions of Interest“ (ROIs: präganglionär, ganglionär, postganglionär; Abb. 1), welche in drei Nerven (S1, L5, L4) durch zwei unabhängige Untersucher (erfahrener vs. unerfahrener Untersucher) platziert wurden. Die Reproduzierbarkeit sowie Reliabilität der gemessenen T2-Werte wurde mittels Intra-Klassen-Korrelation (ICC) sowie Variationskoeffizient (CV) evaluiert.

Ergebnisse

Die Darstellung und Identifikation der Nerven S1, L5 und L4 beidseits war mit der verwendeten Sequenz in allen Probanden und Bildgebungen ohne Probleme möglich (Abb. 1). Die T2-Werte betragen im Durchschnitt 74.6 ± 4.7 ms für präganglionäre, 84.7 ± 4.1 ms für ganglionäre sowie 65.4 ± 2.5 ms für postganglionäre Segmente (Abb. 2). Der Vergleich der T2-Werte zeigte eine hohe Reproduzierbarkeit für alle drei Segmente und Nerven (ICC: 0.89 – 0.99; Abb. 3). Zudem erzielte unser Ansatz eine hohe Reliabilität für S1 und L5 (ICC: 0.44 – 0.78; Abb. 3).

Schlussfolgerung

Unser Ansatz ermöglicht eine quantitative Evaluation von Nerven des LSP mit hoher Reproduzierbarkeit und insgesamt guter Reliabilität. In einer Folgestudie soll dieser zur klinischen Diagnostik bei V. a. Plexusschädigung oder Nervenkompression (z. B. bei Bandscheibenherniationen mit Nervenkontakt) angewandt werden. Dies könnte die bildgebende Diagnostik bei Patienten mit lumbaler Radikulopathie verbessern bzw. eine bessere bildgebende Identifikation betroffener Nerven ermöglichen, welche mittels rein anatomischer Bildgebung häufig nicht zweifelsfrei möglich ist.

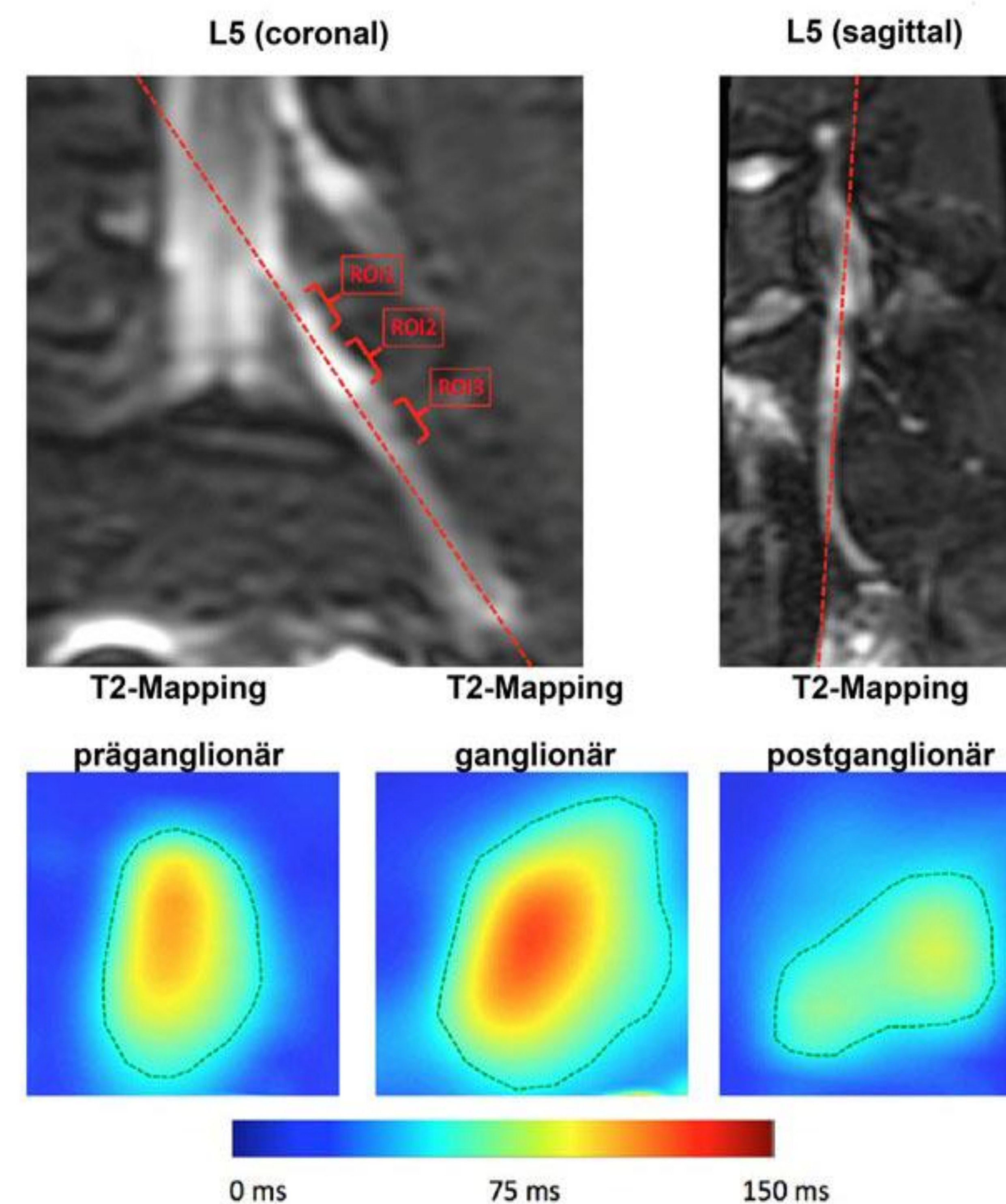


Abb. 1: Messung von T2-Werten mittels ROIs

Zur quantitativen Messung von T2-Werten an unterschiedlichen Abschnitten (präganglionär, ganglionär, postganglionär) von drei verschiedenen Nerven (S1, L5, L4) wurden ROIs definiert. Dies erfolgte in drei MRN-Bildgebungen pro Proband zur Evaluation von Reproduzierbarkeit sowie Reliabilität.

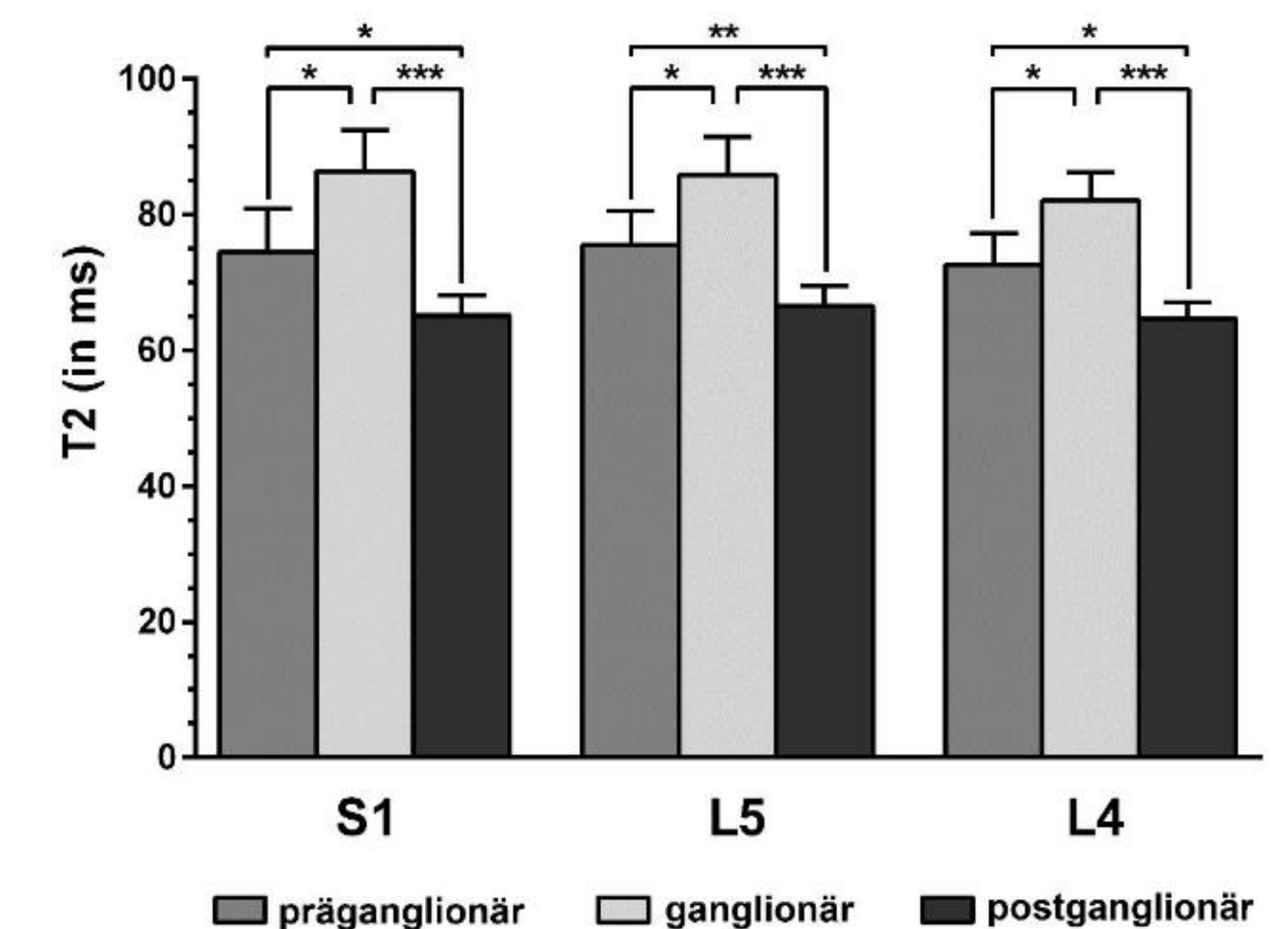


Abb. 2: Durchschnittliche T2-Werte pro Segment und Nerv
T2-Werte für präganglionäre, ganglionäre und postganglionäre Abschnitte für die Nerven S1, L5 und L4, welche anhand von ROIs extrahiert wurden.

		Inter-observer		Intra-observer	
		ICC	CV (in %)	ICC	CV (in %)
S1	präganglionär	0.78	4.81	0.99	1.75
	ganglionär	0.77	3.18	0.98	1.64
	postganglionär	0.60	4.76	0.94	1.86
L5	präganglionär	0.58	5.39	0.97	2.12
	ganglionär	0.50	5.09	0.97	1.53
	postganglionär	0.44	4.99	0.89	2.57
L4	präganglionär	0.22	8.89	0.98	1.66
	ganglionär	0.63	5.52	0.95	1.94
	postganglionär	0.18	5.11	0.95	1.48

Abb. 3: Reliabilität und Reproduzierbarkeit

Intra-Klassen-Korrelation (ICC) sowie Variationskoeffizienten (CVs) als Resultat des Vergleichs der T2-Werte innerhalb bzw. zwischen den Untersuchern.